

# 医疗大数据分析转化实验室研究方向与成果

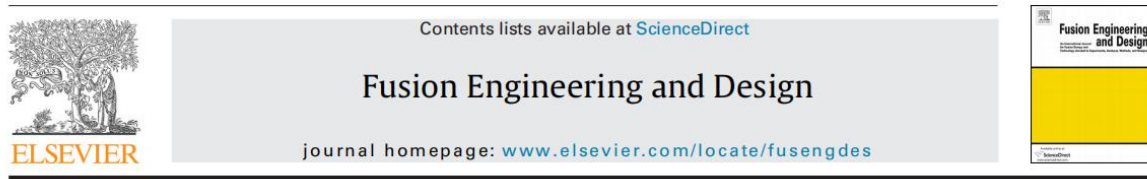## 研究方向：

致力于依托医疗大数据分析超算平台，开展医学大数据分析研究与产品转化：研究大数据分布式计算框架满足海量医疗大数据的高效计算与批量处理；研究基于量子密码技术的隐私保护机制；研究自然语言处理、知识图谱构建、深度学习等关键算法，设计开发AI辅助诊断平台，在医学影像、电子病历、生化检验等方面辅助医生进行临床决策，提供个性化的精准诊疗服务。

**实验室科研团队：** 杨飞（副教授，yangfei@ahmu.edu.cn） 彭振皖（校聘副教授，pengzhenwan@ahmu.edu.cn） 张非凡（校聘副教授，ffz@ahmu.edu.cn） 刘光丽（校聘副教授，liuguangli@ahmu.edu.cn） 研究生：8人

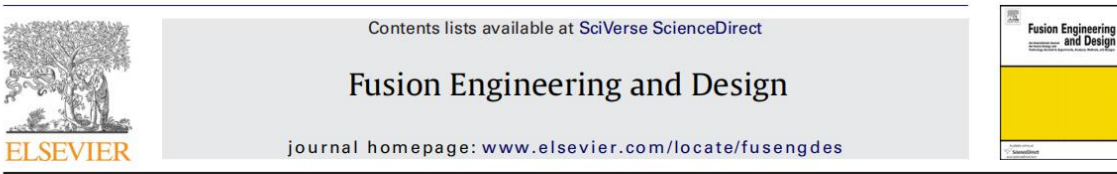**研究成果：** 先后主持或参与973项目、国自然、省自然科学基金八项，发表论文五十余篇，其中sci论文三十余篇，承担横向课题两项，设计开发多项软件系统，项目费用近百万。

# 主要论文



## A new long-pulse data system for EAST experiments

F. Yang<sup>a,b,\*</sup>, B.J. Xiao<sup>a,c</sup>, F. Wang<sup>a</sup>, S. Li<sup>a</sup>, W.J. Huang<sup>a</sup>



## A web based MDSplus data analysis and visualization system for EAST

F. Yang<sup>a,b,\*</sup>, B.J. Xiao<sup>a</sup>

Quantum Information Processing (2019) 18:29  
<https://doi.org/10.1007/s11128-018-2140-2>



## Two quantum protocols for secure hamming distance computation

Zhen-wan Peng<sup>1</sup> · Run-hua Shi<sup>1</sup> · Pan-hong Wang<sup>1</sup> · Shun Zhang<sup>1</sup>

Quantum Inf Process (2018) 17:145  
<https://doi.org/10.1007/s11128-018-1911-0>



## A novel quantum solution to secure two-party distance computation

Zhen-wan Peng<sup>1</sup> · Run-hua Shi<sup>1</sup> ·  
Pan-hong Wang<sup>1</sup> · Shun Zhang<sup>1</sup>

Monthly Notices  
of the  
ROYAL ASTRONOMICAL SOCIETY



MNRAS 500, 101–108 (2021)

doi:10.1093/mnras/staa1944

## Collision possibility analysis and collision avoidance for multi-object fibre-fed spectrographs with theta–phi positioners

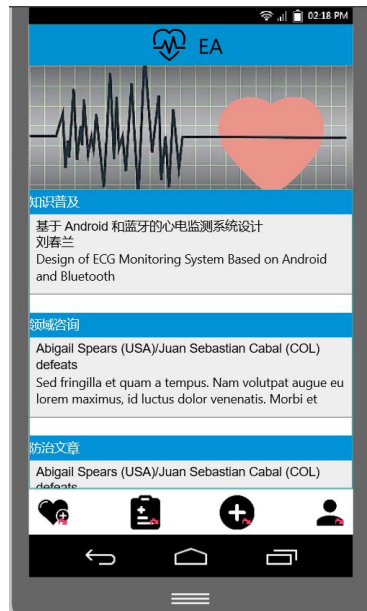
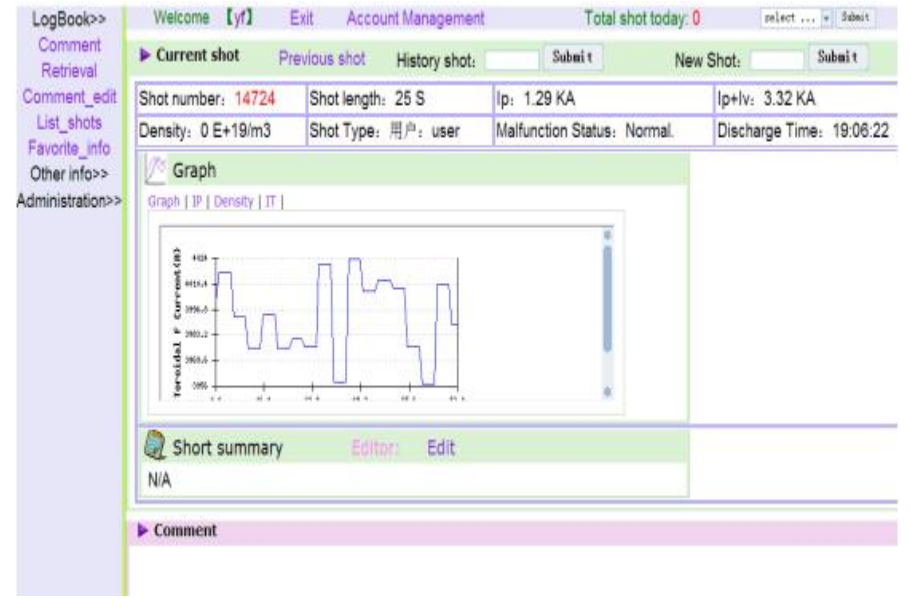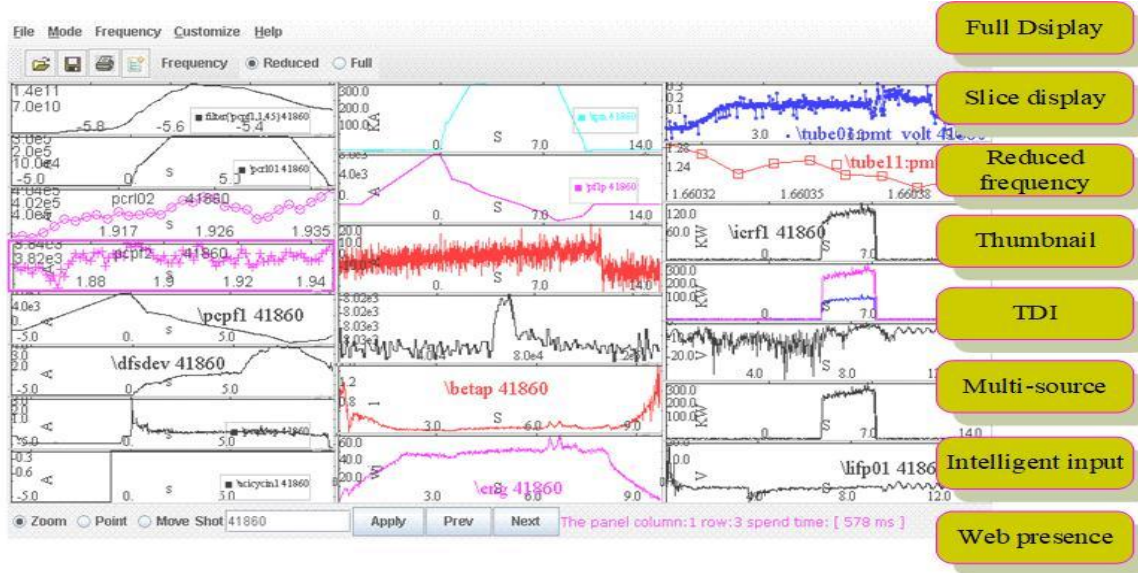
Feifan Zhang, Jianping Wang,<sup>\*</sup> Zhigang Liu, Chao Zhai and Jiaru Chu

## Fiber assignment in wide-field multiobject fiber-fed spectrographs

*Feifan Zhang, Jianping Wang, Chao Zhai, Yi Jin, Zhigang Liu, Jiaru Chu, Zengxiang Zhou*

J. Astron. Telesc. Instrum. Syst. 6 (4), 047001 (16 October 2020) <https://doi.org/10.1117/1.JATIS.6.4.047001>

# 主要研发产品



患者刘某，女性，72岁。有慢性咳嗽15年，活动后气急10余年，反复双下肢水肿半年，1周前感冒后咳嗽、气急加重，咯黄痰，不发热，双下肢再度出现水肿，自服利尿药1周，症状无明显好转，为进一步诊治收治入院。既往有十二指肠球部溃疡史6年，胆囊结石史5年。

| 时间   | 关系            |
|------|---------------|
| 72岁  |               |
| 15年  |               |
| 10余年 | 活动后 慢性咳嗽 气急加重 |
| 半年   | 双下肢 反复 水肿 加重  |
| 1周前  | 感冒 咳嗽 加重 气急加重 |
|      | 咯黄痰           |
|      | 发热            |
|      | 双下肢 水肿 加重     |
|      | 利尿药           |

插镜情况：顺利 送达部位：十二指肠 降部 食管：粘膜 未见异常 贲门：开闭好

E-G线 清楚 胃底：粘液湖 清，粘膜 未见异常 胃体：粘膜 充血 水肿，未见溃疡

肿物。胃角：弧形，光滑 胃窦：粘膜 充血 水肿，红白相间，散在数个痘疹样，

未见溃疡 肿物。幽门：圆，开闭好 球部：粘膜 充血 水肿，见多个片状充血，

严重处 糜烂。降部：粘膜 正常，乳头 形态 正常，未见异常 分泌物